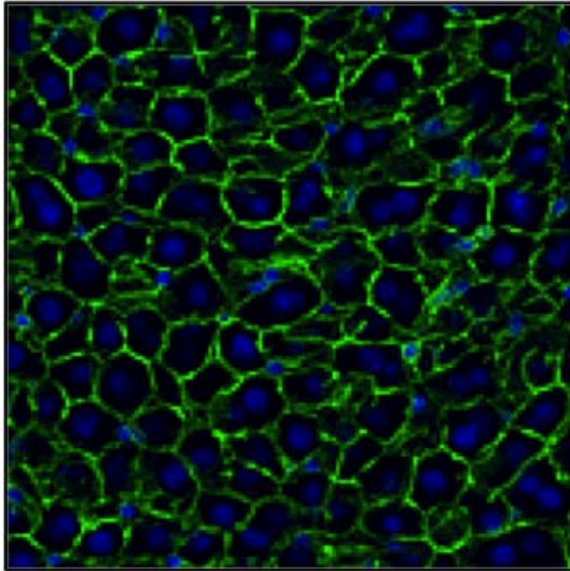
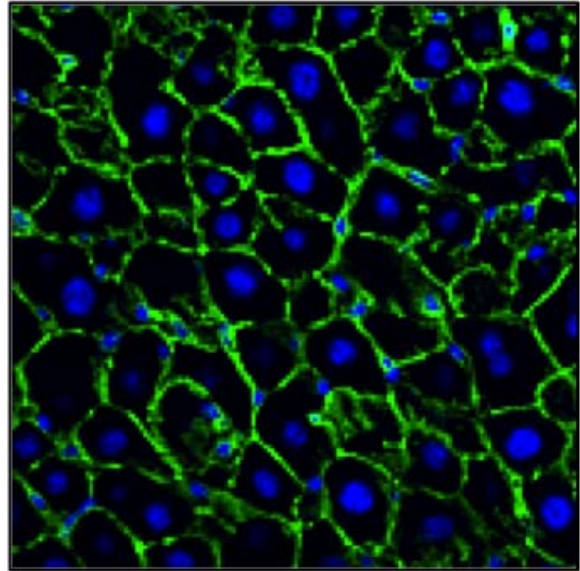


通常の肝臓の切片



再生後の肝臓の切片



肝細胞の核（青色）と輪郭（緑色）を可視化した。肝再生後の肝細胞（右）は、平常時の肝細胞(左)に比較して顕著に大きくなっていた。